


Türk Ortopedi ve Travmatoloji Birlięi Derneęi (TOTBİD)



**TÜRK ORTOPEĐİ ve TRAVMATOLOJİ  
EęİTİM KONSEYİ  
YETERLİK YAZILI SINAVI**

**18 Eylül 2022**

**KİTAPÇIK TÜRÜ A**

**AÇIKLAMALAR VE SINAV KURALLARI**

1. Sınav süresi 120 dakikadır.
  2. Sınav **bes secenekli** 100 çoktan seçmeli sorudan oluşmaktadır.
  3. Her sorunun **yalnızca bir** doğru yanıtı vardır. Bir soru için birden fazla seçenek işaretlenmişse o soru geçersiz sayılacaktır.
  4. Sınav puanı hesaplanırken **yalnızca doğru yanıt sayısı** dikkate alınacaktır. Bu sınavda başarılı olmak için **en az 60** sorunun doğru yanıtlanması gereklidir.
  5. Sınav sırasında; bilgi depolama, işleme, iletme işlevi olan araçlar **kullanılamaz**.
- Cep telefonları sınav süresince kapalı tutulmalıdır.**
6. Yanıtlar, optik okuyucu formunda yer alan ilgili boşluklara kurşun kalemle belirgin olarak işaretlenmelidir.
  7. Sınav bitiminde; adınız, soyadınız ve T.C. kimlik numaranızı optik okuyucu formuna yazmış olduğunuzu kontrol ederek formu teslim ediniz.

Başarılar Dileriz

**Türk Ortopedi ve Travmatoloji  
Eęitim Konseyi**



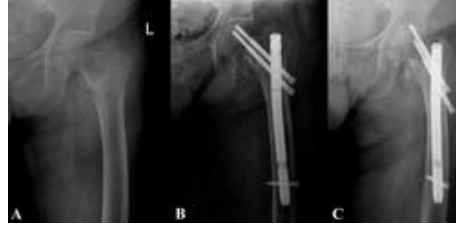- 1 Aşağıdakilerden hangisi Pediatrik Travma Skoru hesaplanmasında kullanılan parametrelerden birisi **değildir**?
- Ağırlık
  - Sistolik kan basıncı
  - Santral sinir sistemi
  - Açık yara
  - Solunum sayısı
- 2 Aşağıdakilerden hangisi fiziksel çocuk istismarının **en sık** görülen bulgusudur?
- Cilt kesileri ve abrazyonları
  - Kafa yaralanması
  - İç organ yaralanması
  - Retina hemorajisi
  - Kırıklar
- 3 Total diz artroplastisi cerrahisi sırasında fleksiyon kontraktürünü düzeltmek amacıyla posterior kapsülün proksimale doğru sıyırılması sırasında yaralanma riski olduğundan dikkat edilmesi gereken yapı hangisidir?
- Arteria genicularis superior
  - Arteria genicularis inferior
  - Vena saphenous
  - Vena poplitealis
  - Arteria poplitealis
- 4 Total diz artroplastisi ameliyatı sırasında gelişebilecek senaryolardan hangisinin çözümü **yanlıştır**?
- Fleksiyonda gevşek, ekstansiyonda gevşek: daha kalın polietilen insert
  - Fleksiyonda gevşek, ekstansiyonda normal: daha büyük femoral komponent
  - Fleksiyonda normal, ekstansiyonda sıkı: daha ince polietilen insert
  - Fleksiyonda sıkı, ekstansiyonda sıkı: daha fazla tibial kesi
  - Fleksiyonda sıkı, ekstansiyonda normal: daha küçük femoral komponent
- 5 Aşağıdakilerden hangisi unikompartmantal diz artroplastisi ile ilgili **yanlıştır**?
- İnflamatuvar artritler kontrendikasyondur.
  - 10 dereceden fazla fleksiyon kontraktürü kontrendikasyondur.
  - Karşı kompartmanda geçirilmiş menisektomi kontrendikasyondur.
  - Total diz artroplastisi ile kıyaslandığında iyileşme süresi daha kısadır.
  - Unikompartmantal diz artroplastisi sonrası stres kırığı femoral tarafta daha sık görülür.

- 6 Proksimal femur radyolojik Dorr sınıflamasına göre aşağıdakilerden hangisi doğrudur?
- Tip A femurlar huni şeklindedir.
  - Tip A femurlar daha çok postmenopozal kadınlarda görülür.
  - Tip A femurlar medial ve posteriordan kemik kaybı ile intrameduller kanalda genişleme ile birlikte.
  - Tip B femurlar soba borusu görünümündedir.
  - Tip C femurlar femoral stem yerleşimi için daha uygundur.
- 7 Total kalça artroplastisi implant pozisyonlamasında aşağıdakilerden hangi **yanlıştır**?
- Asetabulum inklinasyonu 40-45 derece arası olmalıdır
  - Asetabulum anteversiyonu 10-20 derece arası olmalıdır
  - Asetabular komponentte vida yerleşimi için en güvenli bölge antero-superior bölgedir
  - Transvers asetabuler ligament iyi bir anatomik referanstır
  - Femur anteversiyonu 10-15 derece arası olmalıdır
- 8 Ankilozan spondilit nedeniyle takip edilen 50 yaşında erkek hastanın sol kalçasındaki artroz ve fleksiyon kontraktürüne yönelik total kalça artroplastisi yapılıyor. Postoperatif izlemde aşağıdaki komplikasyonlardan hangisinin oluşma riski **en fazladır**?
- Osteoliz
  - Enfeksiyon
  - Periprostetik kırık
  - Anterior kalça çıkığı
  - Posterior kalça çıkığı
- 9 Ters omuz artroplastisinde komponent pozisyonlamada hangisi **önerilmez**?
- Glenoid komponentin lateralize edilmesi
  - Glenoid komponentin inferior yerleştirilmesi
  - Glenoid komponentin sementsiz yerleştirilmesi
  - Humeral stemin 20-25 derece antevort yerleştirilmesi
  - Glenosferin 10-15 derece inferior eğim ile yerleştirilmesi
- 10 Omuz ağrısı şikayeti ile başvuran 55 yaşında erkek hastanın MR görüntülemesinde, aksiyel kesitte biceps oluşunun boş ve biceps uzun başının anteriora lükse olduğu görülmektedir. Bu hastada hangi tendon yaralanmıştır?
- Subskapularis
  - Supraspinatus
  - İnfraspinatus
  - Teres minör
  - Teres majör

- 11 Aşağıdakilerden hangisi adheziv kapsülit gelişimi için bir risk faktörüdür?
- Epilepsi
  - Gaucher hastalığı
  - Aterosklerotik kalp hastalığı
  - Akut böbrek yetmezliği
  - Diyabetes insipidus
- 12 Medial skapular kanatlanmada hangi sinir etkilenmiştir?
- XI. kranial sinir
  - Supraskapular sinir
  - Dorsal skapular sinir
  - Uzun torasik sinir
  - Torakodorsal sinir
- 13 Dirsek artroskopisi sonrasında en sık görülen geçici sinir hasarı hangisidir?
- Ulnar
  - Radial
  - Median
  - Muskulokutanöz
  - Medial antebraial kutanöz
- 14 Vücut yerçekimi merkezi için aşağıdakilerden hangisi doğrudur?
- Kalça eklemine sadece koronal planda kuvvetler etki eder.
  - Vücut yerçekimi merkezi kalça eklem aksının posteriorundadır.
  - Vücut yerçekimi merkezi orta hatta 3. sakral vertebranın anteriorundadır.
  - Tek ayak üzerinde dururken ağırlık merkezi koronal planda simfizis pubisin ortasından geçer.
  - Kalça eklemine sagittal planda etkiyen kuvvetler total kalça protezi femoral stemini anteriora bükür.
- 15 Kalça displazisi sonrasında gelişmiş olan osteoartrit için total kalça protezi uygulanması açısından aşağıdakilerden hangisi doğrudur?
- Crowe tip I kalçalarda asetabulumda belirgin kemik defekti vardır ve rekonstrüksiyon için ek teknikler gerekir.
  - Crowe tip II-III hastalarda asetabulum gerçek yerine yerleşir ise standart teknikler ile superior örtünmede yetersizlik olur.
  - Crowe tip III ve tip IV hastalarda ek yumuşak doku gevşetmeye ihtiyaç duyulmaz.
  - Yüksek dislokasyon (Crowe IV) hastalarda asetabulum iyi gelişmiştir.
  - Displastik kalçada çimentolu artroplasti uzun dönem sonuçları çimentosuz artroplastiden daha iyidir.

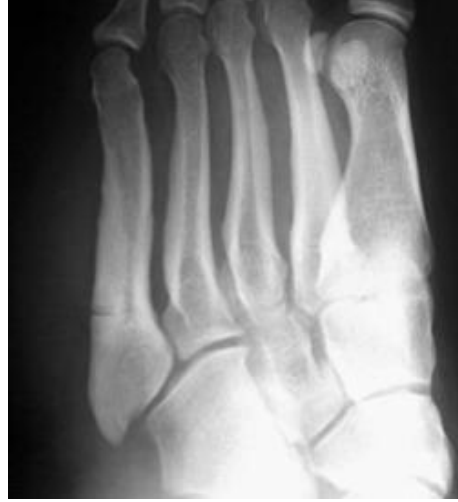- 16 "Internal snapping hip" bozukluđuna neden olan mekanizma nedir?  
a) Abduktor tendonlarda yırtık  
b) Femur başının geçici subluksasyonu  
c) Kalça eklemi içinde eklem faresi bulunması  
d) İliotibial bandın trokanter majör üzerinden atlaması  
e) İliopsoas tendonunun iliopektinal emmensiya ya da femur başı üzerinden atlaması
- 17 Genç aktif hastada, femoral kondilde 5 cm<sup>2</sup> boyutundaki bir kırık lezyonu için **en uygun** tedavi yöntemi aşağıdakilerden hangisidir?  
a) Gözlem  
b) Mikrokırık  
c) Abrasyon kondroplastisi  
d) Otolog kondrosit implantasyonu  
e) Osteokondral otograft transferi
- 18 Fikse abduksiyon deformitesi gelişmiş osteoartritli bir kalçada, tutulum olan ekstremitenin duruş pozisyonu nedir?  
a) Kısa - fleksiyonda  
b) Uzun - fleksiyonda  
c) Kısa - ekstansiyonda  
d) Uzun- ekstansiyonda  
e) Kısa - nötral
- 19 Posterior duvar işaret pozitif olan bir olgunun çekilen AP pelvis grafisinde; femur başı merkezi, asetabulum posterior duvar lateral kenarının neresinde yer almaktadır?  
a) Lateralinde  
b) Medialinde  
c) İnférieurunda  
d) Posteriorunda  
e) Posterosuperiorunda
- 20 Tibia cisim kırıkları ve tedavisi için aşağıdakilerden hangisi **yanlıştır**?  
a) Oymalı intramedullar çivilerin kaynama oranı oymasız çivilere göre daha yüksektir.  
b) Proksimal 1/3 kırıklar varus ve apeks posterior açılanması ile ilişkilidir.  
c) Açık kırıklar için enfeksiyonu önlemede en önemli faktör, ilk 3 saat içinde verilen antibiyotiktir.  
d) En sık görülen uzun kemik kırığıdır.  
e) Genellikle yumuşak doku yaralanmaları ile ilişkilidir ve kas hasarının şiddeti amputasyon ihtiyacı üzerinde en büyük etkidir.

- 21 Talus boyun kırığı nedeniyle cerrahi olarak tedavi edilmiş olan hastanın ameliyat sonrası 8. haftada çekilmiş olan kontrol grafisinde talusta subkondral radyolüsen bir hat izlenmektedir. Bu hastanın tedavisine nasıl devam edilmelidir?
- Subtalar füzyon
  - Ayak bileği füzyonu
  - Osteokondral lezyona müdahale amaçlı ayak bileği artroskopisi
  - Rutin izleme devam edilmesi
  - Avasküler nekrozun ilerlemesini engellemek amacıyla hiperbarik oksijen tedavisine başlanması
- 22 Yetmiş sekiz yaşında kadın hasta ev içi düşme sonrası sol kalça ağrısı nedeniyle acil servise başvuruyor. Hastaya intertrokanterik femur kırığı (Graf A) tanısı ile sol kalçaya kapalı redüksiyon ve iki vida baş komponenti olan proksimal femur çivisi uygulanıyor (Graf B). Hasta post-op birinci ayda (Graf C) sol kalçasında takılma hissi ve ağrı yakınmalarıyla başvuruyor. Aşağıdakilerden hangisi bu hastada gelişen komplikasyonu **en iyi** tanımlar?



- Ters Z etkisi
  - V etkisi
  - Z etkisi
  - Femoral medializasyon
  - Femoral lateralizasyon
- 23 Ayak bileği akut sindezmotik yaralanmalarının intraoperatif değerlendirilmesinde **en güvenilir** test hangisidir?
- Cotton testi
  - Ön çekmece testi
  - Fibular translasyon
  - Squeeze (sıvazlama) testi
  - Eksternal rotasyon stres testi

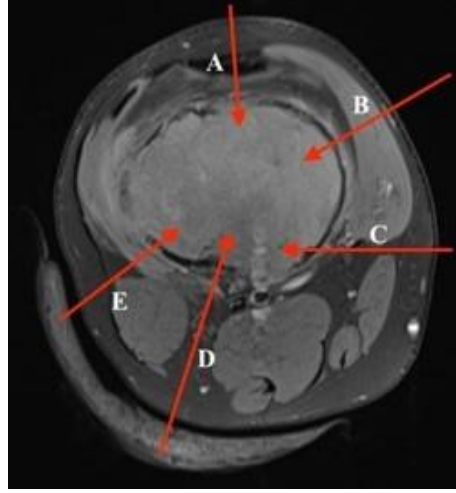
- 24 Travma sonrası sol ayağında ani başlayan ağrısı olan futbolcu hastanın grafisi şekilde gösterilmiştir. Bu hasta için **en uygun** tedavi seçeneği hangisidir?



- a) Kısa bacak alçısı  
b) Aktivite kısıtlaması  
c) Kısa bacak yürüme alçısı  
d) Vida ile perkütanöz fiksasyon  
e) Kemik grefti ile açık redüksiyon internal fiksasyon
- 25 Lisfranc yaralanmaları ile ilgili aşağıdaki bilgilerden hangisi **yanlıştır**?
- a) Plantar ligamanlar dorsal ligamanlardan daha güçlüdür.  
b) Birinci ve ikinci metatarslar arasında ligamentöz bağlantı yoktur.  
c) Lateral 4. ve 5. tarsometatarsal eklemlere füzyon uygulanmalıdır.  
d) Medialdeki üç eklemin hareketi lateral kolonu oluşturan eklem hareketlerinin üçte birinden daha azdır.  
e) Lisfranc ligamanı medial küneiformun plantar lateral sınırından orjin alır ve ikinci metatars bazisi plantar medial sınırında sonlanır.

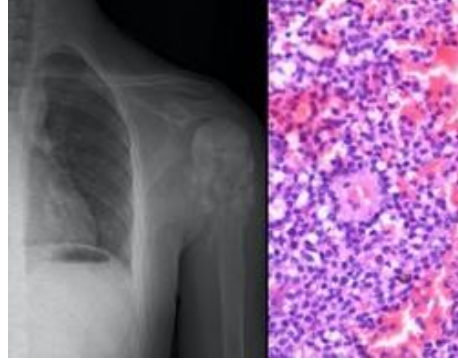


- 26 Aşağıda manyetik rezonans aksiyel kesiti verilen hastanın distal femurda yerleşmiş olan lezyonu için yapılacak biyopside **hangi yol tercih edilmelidir?**

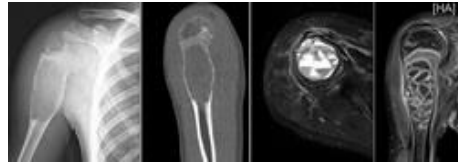


- a) A  
b) B  
c) C  
d) D  
e) E
- 27 İki aydır devam eden aksama yakınmasıyla ortopedi polikliniğine getirilen 10 yaşındaki erkek çocuğunun fizik muayenesinde diz çevresinde şişlik, hafif ısı artışı ve dokunma ile ağrı olduğu görüldü. Tam kan sayımında lökosit sayısı: 25000/mL, CRP: 56, sedimentasyon hızı: 120/saat, vücut ısısı: 38,8° C olarak belirlendi. Hastada ayırıcı tanıda ilk sıralarda düşünülecek malign kemik tümörü için aşağıdaki önermelerden hangisi doğru **değildir?**
- a) Kanda LDH seviyesi yükselebilir ve kötü prognoz belirteçidir.  
b) Soğan zarı tarzında periost reaksiyonu ile karşılaşılabilir.  
c) Tümör hücreleri radyoterapiye karşı oldukça dirençlidir.  
d) Primitif nöroektodermal tümörler (PNET) grubundadır.  
e) Pelvik kemikler ve femur en sık tutulan bölgelerdir.

- 28 On dört yaşında erkek hasta son 6 aydır artan ağrı ve sol omzunda şişlik şikayeti ile getiriliyor. Ailesi, özellikle geceleri ağrısının arttığını ve ateşlendiğini söylüyor. İncelemelerinde eritrosit sedimentasyon hızının arttığı tespit ediliyor. Sol omuz antero-posterior grafisi aşağıda verilen hastanın ileri görüntüleme yöntemleri sonrası biyopsisi yapılıyor. Histolojik görünümü (hematoksilen eozin boyama) aşağıda verilen bu lezyon için yapılacak sitojenik değerlendirmede aşağıdaki kromozomal translokasyonlardan hangisinin görülmesi **en olasıdır**?



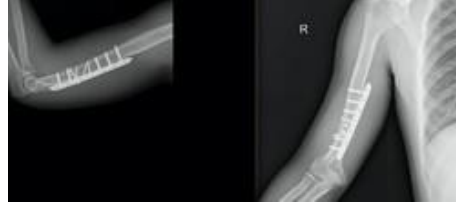- a) t(8;14)  
b) t(11;22)  
c) t(9;22)  
d) t(X;18)  
e) t(17;22)
- 29 Dokuz yaşında erkek hastanın 5 ay önce düştüğü ve sağ proksimal humerusta kırık geliştiği öğreniliyor. Radyografisinde kırığın olduğu bölgede bir lezyon fark edilen hastanın durumu konservatif olarak takip edilirken lezyonun zaman içerisinde progresyon gösterdiği ifade ediliyor. Aşağıda radyolojik görüntüleri verilen hastanın **en olası** tanısı nedir?



- a) Basit kemik kisti  
b) Osteomyelit  
c) Anevrizmal kemik kisti  
d) Telanjiektatik osteosarkom  
e) Dev hücreli kemik tümörü

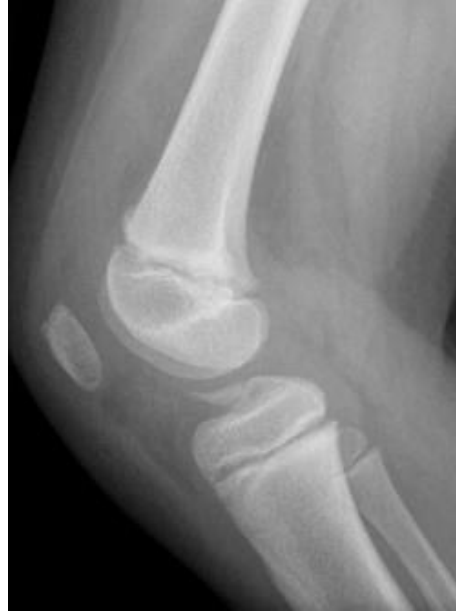- 30 Aşağıda verilen açık kırıklı olgulardan hangisinin tetanoz profilaksisi **yanlıştır**?
- a) Riskli yaralanması olup ancak tamamen immünize olduğu bilinen hastada tetanoz toksoidi uygulanması yeterlidir.
  - b) Tamamen immünize olduğu bilinen ancak yarası 1 cm'den derin ve ölü doku barındıran hastaya tetanoz toksoidi uygulanması yeterlidir.
  - c) Ciddi kontamine yaralanması olan, 3 doz aşı olduğu bilinen ancak son aşısı 7 yıl önce yapılan hastaya tetanoz toksoidi uygulanması yeterlidir.
  - d) Riskli yaralanması olmayan ve immünizasyonu bilinmeyen veya 3 dozdan daha az immünize olan hastalara tetanoz toksoidi ve tetanoz immunglobülin uygulanmalıdır.
  - e) Ciddi kontamine yarası olan ve yaralanmadan 24 saatten fazla geçen hastaya, tamamen immünize olsa dahi tetanoz toksoidi uygulanmalıdır.

- 31 Yirmi altı yaşında erkek hastaya humerus diafiz kırığı nedeniyle cerrahi tedavi uygulanıyor. Aşağıda grafileri verilen hastada yapılan fiksasyon tekniğinin kemik iyileşmesi üzerindeki prensibi nedir?



- a) Mutlak stabilite ile kallus oluşumu ve primer iyileşme
  - b) Göreceli stabilite ile kallus oluşumu ve sekonder iyileşme
  - c) Mutlak stabilite ve primer iyileşme
  - d) Göreceli stabilite ve sekonder iyileşme
  - e) Mutlak stabilite ile encondral kemik oluşumu
- 32 Araç dışı trafik kazası sonrası sağ femur boyun kırığı gelişen 7 yaşındaki kız çocuğunda aşağıdaki yapılardan hangisinin yaralanması femur başı kanlanması **en fazla** bozar?
- a) Lateral sirkumfleks femoral arter
  - b) Medial oblik femoral arter
  - c) Anterior sirkumfleks femoral arter
  - d) Medial sirkumfleks femoral arter
  - e) Ligamentum teres arteri

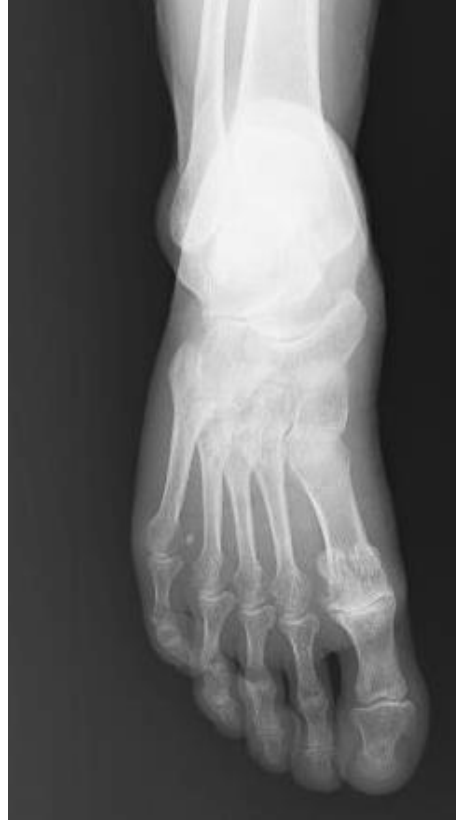- 33 Düşme sonucu kapalı, segmenter, sağ femur cisim kırığı meydana gelen 9 yaşındaki erkek hastada aşağıdaki tedavi yöntemlerinden hangisinin uygulanması daha uygundur?
- Pelvipedal alçılama
  - Eksternal fiksasyon
  - Titanyum elastik çivileme
  - Rijit intramedüller çivileme
  - Plak ile biyolojik tespit
- 34 On iki yaşında erkek hasta hızlı koşu sırasında ani durma sonrası diz ağrısı, şişlik ve basamama şikayeti ile acil servise getirildi. Bu olgunun aşağıda verilen grafisinde gözlenen kırıkla ilgili aşağıdakilerden hangisi doğrudur?



- Meyers ve McKeever sınıflamasına göre Tip 1 kırıktır
  - Bu kırık 30 derece diz fleksiyonunda uzun bacak alçı ile tedavi edilebilir
  - Bu kırık dizde stabilite kaybı yapmaz
  - Bu kırıklara menisküs, yan bağ ve kapsül yaralanmaları eşlik etmez
  - Bu kırıklar ön çapraz bağ yırtıklarından daha fazla gözlenir
- 35 Aşağıdakilerden hangisi triplane ayak bileği kırıklarındaki direkt grafi bulgularından birisidir?
- Ön-arka grafide Salter Harris Tip-2 komponenti görülür
  - Ön-arka grafide Salter Harris Tip-3 komponenti görülür
  - Ön-arka grafide Salter Harris Tip-4 komponenti görülür
  - Lateral grafide Salter Harris Tip-3 komponenti görülür
  - Lateral grafide Salter Harris Tip-4 komponenti görülür

- 36 Aşağıdakilerden hangisi adölesan ayak bileğinde görülen geçiş kırıklarının (transitional fractures) özelliklerindedir?
- a) Tillaux kırıkları Salter-Harris Tip 2 kırıklardır.
  - b) Bu kırıklar distal tibial epifizin posteromedial bölgesinde olur.
  - c) Distal tibial epifizin kapanma sırası santral, medial ve son olarak lateraldir.
  - d) Geçiş kırıklarından olan triplane kırığı sagittal planda Salter-Harris Tip 1 kırığıdır.
  - e) Geçiş kırıklarından olan Tillaux kırığı pronasyon-eksternal rotasyon yaralanması ile olur.
- 37 Sol ayağında hiperekstansiyon yaralanması yaşayan 25 yaşındaki amatör futbolcunun muayenesinde, orta ayakta şişlik, hassasiyet, plantar ekimoz gözlenmiştir. İki yönlü ayak grafilinde patoloji saptanmayan hasta için bu aşamada ne yapılmalıdır?
- a) Kısa bacak ateli
  - b) Basarak ayak grafileri
  - c) Kompartman basıncı ölçümü
  - d) Manyetik rezonans görüntüleme
  - e) Bilgisayarlı tomografi görüntüleme
- 38 Anterior tibial tendonun primer antagonisti hangi sinir ile innerve edilir?
- a) Sural Sinir
  - b) Tibial sinir
  - c) Posterior tibial sinir
  - d) Derin peroneal sinir
  - e) Superfisyal peroneal sinir
- 39 Tarsal tünel sendromu tanısı ile cerrahi gevşetme uygulanan bir hastada abdüktör hallusis tendonunun derin fasyasının gevşetilmesi ile aşağıdaki yapılardan hangisinin üzerindeki basının kaldırılması hedeflenir?
- a) Sural sinir
  - b) Tibial sinir
  - c) Tibial arter
  - d) Medial plantaar sinir
  - e) Lateral plantar siniri birinci dalı

- 40 Aktif olarak spor yapan 50 yaşında erkek hastanın ayak başparmağında özellikle son zamanlarda artan ağrı yakınmasıyla başvurdu. Ağrı eklem hareketi orta noktasında da devam etmektedir. Aşağıda grafisi verilen hastaya daha önce aktivite modifikasyonu ve non-steroidal anti-enflamatuvar tedavi verilmiş fakat yakınmalarında gerileme olmadığı öğrenildi. Spor yapmaya devam etmek isteyen bu hasta için **en uygun** tedavi planı nedir?



- a) Artrodez  
b) Çelyektomi  
c) Rezeksiyon artroplastisi  
d) Total eklem artroplastisi  
e) Metatarsal hemiartroplastisi
- 41 Aşağıdaki durumlardan hangisinde lateral ayak bilek rekonstrüksiyon cerrahisinin **başarısız olma olasılığı daha yüksektir?**
- a) Cavovarus deformitesi  
b) Planovalgus deformitesi  
c) Düşük fonksiyonel beklenti  
d) Preoperatif akut instabilite öyküsü  
e) Anatomik rekonstrüksiyon planlanması

- 42 Erişkin pelvis travmasında "sentinel" bulgusu hangi yaralanmayı ifade eder?
- Sakro-iliak eklem ayrışması
  - Sakrumda impaksiyon kırığı
  - İskial boynuz avülsiyon kırığı
  - L5 omurga transvers çıkıntı kırığı
  - Sakrum lateralinin avülsiyon kırığı
- 43 Aşağıdaki değişkenlerden hangisi Torakolomber Yaralanma Sınıflama Skorlaması (TLICS) değerlendirme kriterlerinden birisi **değildir**?
- Kırık tipi
  - Sinir kökü semptomları
  - Spinal kanalın daralma oranı
  - Cauda Equina sendromu semptomları olup olmaması
  - Posterior ligament kompleksinin intakt olup olmaması
- 44 Yirmi yedi yaşında erkek hasta araç içi trafik kazası sonrası acil serviste değerlendiriliyor. Fleksiyon distraksiyon tipi vertebra kırığı olduğu saptanan hastanın aynı zamanda abdominal bölgesinde emniyet kemeline bağlı olduğu düşünülen horizontal yerleşimli ekimoz hattı görülüyor. Aşağıdaki yaralanmalardan hangisinin bu hastada görülme olasılığı **daha fazladır**?
- Karaciğer laserasyonu
  - Akciğer kontüzyonu
  - Kolon perforasyonu
  - Dalak perforasyonu
  - Mesane perforasyonu
- 45 Kalkaneusta tümör veya enfeksiyon vakalarında hangi insizyon daha uygundur?
- Kocher insizyonu (Curved L insizyon)
  - Lateral insizyon
  - Medial insizyon
  - U shaped insizyon
  - Anterolateral insizyon
- 46 Nekrotizan fasiit'te belirgin mortalite artışının sebebi nedir?
- Lenfanjit varlığı
  - Tanı ve tedavide gecikme
  - Hastada hiponatremi olması
  - Hastanın kemoterapi alıyor olması
  - Beyaz küre sayısının 20.000 üzeri olması

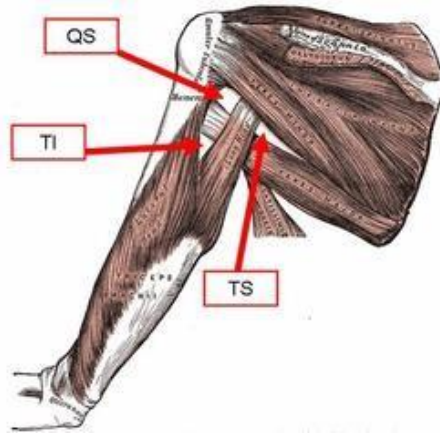
- 47 Kalça septik artriti ön tanısı ile opere edilen iki yaşındaki hastanın eklem sıvısı ile kanlı agarda yapılan kültüründe üreme görülmedi, ancak 1 hafta sonra aerobik kan kültüründe üreme sinyali alındı. Bu olguda **en olası** patojen mikroorganizma aşağıdakilerden hangisidir?
- E-coli
  - Mikobakterium avium
  - Neisseria gonore
  - Mycobacterium tuberculosis
  - Kingella kingae
- 48 Pediatrik suprakondiler humerus kırığının komplikasyonlarından olan cubitus varus ve cubitus valgus ile ilgili olarak aşağıdaki bilgilerden hangisi doğrudur?
- Cubitus varus ve valgus ile ilgili genel konsensüs bu açısal deformitelerin yanlış kaynamadan ziyade dirsekteki dengesiz büyümeden kaynaklandığı yönündedir.
  - Cubitus varus ve cubitus valgus suprakondiler humerus kırığının en az görülen komplikasyonudur ve insidansı %1 ile %5 arasındadır.
  - Posteromedial deplase olan kırıklar valgus, posterolateral deplase olan kırıklar varus deviasyonuna eğilimlidirler.
  - Cubitus valgus kozmetik olarak cubitus varusa göre daha belirgin farkedilen bir deformitedir.
  - Cubitus varus, cubitus valgusa göre daha sık görülen bir komplikasyondur.
- 49 Aşağıdaki yaralanmalardan hangisi Monteggia ekivalan yaralanma tiplerinden **değildir**?
- İzole öne radius başı çıkığı
  - Ulna cisim kırığı ile birlikte radius boyun kırığı
  - Ulna ve radius cisim kırığı ile birlikte radius başı çıkığı
  - İzole radius boyun kırığı
  - Proksimal radius kırığından bağımsız olarak dirsek çıkığı
- 50 Posttravmatik kubitus varus deformitesinde **en sık** cerrahi endikasyon hangisidir?
- Ulnar sinir arazi
  - Kozmetik nedenler
  - Dirsek instabilitesi
  - Dirsek eklemi hareket kısıtlılığı
  - Triceps kası medial başında atlama hissi olması



- 51 Aşağıdakilerden hangisi pediatrik radius başı kırıklarında kullanılan redüksiyon tekniklerinden **değildir**?
- Stimson manevrası
  - Patterson manevrası
  - İsraeli (Kaufman) tekniği
  - Nehar ve Torch manevrası
  - Metaizeau tekniği
- 52 Posterolateral deplasmanı olan Tip III suprakondiler humerus kırığı olan bir çocuk hastada hangi iki yapı **daha fazla** risk altındadır?
- Radial sinir - Median sinir
  - Median sinir - Ulnar sinir
  - Brakial arter - Radial sinir
  - Brakial arter - Ulnar sinir
  - Brakial arter - Median sinir
- 53 Çocuk servikal omurga travmaları ile ilgili aşağıdakilerden hangisi **yanlıştır**?
- 8 yaş altında sıklıkla üst servikal bölge etkilenir
  - Tam olmayan nörolojik araz oluşan travmalarda prognoz erişkin travmalarına göre daha iyidir
  - İnfant döneminde oluşan travmalar genellikle doğum travmasına bağlıdır
  - SCIWORA tipik olarak 8 yaş altı çocuklarda görülür
  - Servikal grafilerde atlanto-dens aralığın 4,5 mm'ye kadar olması normal kabul edilir
- 54 Aort diseksiyonu tanısı ile tedavi edilen ve yoğunbakımda izlenen hastanın bel seviyesinin distalinde ağrı ve sıcaklık hissinde azalma, alt ekstremitelerinde kuvvet kaybı saptanmıştır. Proprioepsiyon duyusu korunmuş olan hastanın **en olası** tanısı nedir?
- Spinal şok
  - Santral kord sendromu
  - Brown-Sequard sendromu
  - Anterior kord sendromu
  - Posterior kord sendromu
- 55 Aşağıdakilerden hangisi osteoblastlar tarafından **üretilemez**?
- Osteokalsin
  - Alkalın fosfataz
  - Kalsitonin
  - RANKL
  - Kemik sialoproteini

- 56 Sinir onarımı sonrasında iyileşmeyi etkileyen **en önemli** faktör aşağıdakilerden hangisidir?
- Hastanın yaşı
  - Yaralanma seviyesi
  - Yaralanmanın niteliği
  - Onarımın erken yapılması
  - Cerrahi sırasında sinir uçlarının uygun dizilimi

- 57 Resimde TI (triangular interval) şeklinde belirtilen boşluktan aşağıdaki yapılardan hangileri geçer?



- Aksiller sinir – Posterior humeral sirkümfleks arter
  - Radial sinir – Posterior humeral sirkümfleks arter
  - Aksiller sinir – Profunda braki arteri
  - Radial sinir – Profunda braki arteri
  - Radial sinir – Sirkümfleks skapular arter
- 58 Ayak bileği çevresindeki bağ yapıları içinde, sırasıyla medial ve lateral tarafların **en güçlü** bağları hangileridir ?
- Anterior derin tibiotalar ligaman – Posteroinferior tibiofibular ligaman
  - Posterior derin tibiotalar ligaman - Posterior talofibular ligaman
  - Tibionavikular ligaman – Kalkaneofibular ligaman
  - Tibiokalkaneal ligaman – Anterior talofibular ligaman
  - Posterior tibiokalkaneal ligaman - Bifurkat ligaman

- 59 Aşağıdaki kaslardan hangisi yüzeysel posterior kruris kompartmanında yer alır?
- M.Fleksor hallucis longus
  - M.Fleksor digitorum longus
  - M.Plantaris
  - M.Peroneus tertius
  - M.Tibialis posterior
- 60 Çocuklarda akut hemotojen osteomyelit gelişmekte olan kemiğin en sık hangi bölgesini tutar?
- Geçici kalsifikasyon zonu
  - Proliferatif zon
  - Rezerv zonu
  - Hipertrofik zon
  - Primer spongioza
- 61 Aşil tendon rüptürü nedeni ile alçı ile takip edilen bir hastada, yaralanmadan 5 gün sonra alınan biyopside hangi kollajen alt tipinin baskın olması beklenir?
- I
  - II
  - III
  - IV
  - X
- 62 Kubital tünelde ulnar siniri hangi yapı stabilize eder?
- Struthers ligamenti
  - Annular ligament
  - Osborne ligamenti
  - Lateral ulnar kollateral ligament
  - Ulnar (medial) kollateral ligament anterior bandı
- 63 Aşağıdaki medulla spinalisi terk eden sinir kökleri ile ilgili ifadelerden hangisi yanlıştır?
- C5 kökü, C5 vertebra pedikülünün üstünden çıkar
  - C8 kökü, C7 vertebra pedikülünün altından çıkar
  - T1 kökü, T1 vertebra pedikülünün altından çıkar
  - T12 kökü, T12 vertebra pedikülünün altından çıkar
  - L5 kökü, L5 vertebra pedikülünün üstünden çıkar

- 64 Aşağıdakilerden hangisi spinal stenoz nedeni ile opere edilen hastalardaki **en önemli kötü prognostik** kriterdir?
- Sigara kullanımı
  - Düşük sosyoekonomik seviye
  - Birden fazla seviyede stenoz olması
  - Komorbid sistemik hastalıklarının olması
  - Preoperatif disk hernisi nedenli anterior bası olması
- 65 Adölesan idiyopatik skolyoz nedeniyle posterior enstrümantasyon ve füzyon ameliyatı yapılan hastanın redüksiyon manevrası sırasında alt ekstremitte somatosensoriyal uyarılmış potansiyelinin amplitüdü %60 azalıyor. Bu durumda aşağıdakilerden hangisini yapmak **en uygundur**?
- Hızlı bir şekilde intravenöz steroid infüzyonuna başlanmalıdır.
  - Kullanılan anestezi ajan inhaler anestezi ajanlarla değiştirilmelidir.
  - Ortalama arterial basınç yaklaşık 60 mmHg seviyesine indirilmelidir.
  - Hastanın redüksiyonu azaltılmalı ve ortalama arterial basınç >85 mm Hg seviyesine çıkarılmalıdır.
  - Hastaya hemen uyandırma testi yapılmalı ve alt ekstremitede klonus olup olmadığı değerlendirilmelidir.
- 66 Cauda equina sendromu'nda **en sık** başvuru şikayeti hangisidir?
- İdrar retansiyonu
  - İdrar inkontinansı
  - Eyer tipi anestezi
  - Bel ve bacak ağrısı
  - Alt ekstremitede motor ve duyu kayıp
- 67 Aşağıdakilerden hangisi infantil idiyopatik skolyozda progresyon için prediktif bir faktördür?
- Aile hikayesi
  - Erkek cinsiyet
  - Başvuru sırasındaki yaşın düşük olması
  - Apikal kostovertebral açı farkının 10 dereceden az olması
  - Direkt grafide apikal vertebrada kosta ile vertebranın overlap yapması
- 68 C6-C7 disk hernisi olan bir hastada aşağıdakilerden hangisi beklenir?
- Triceps refleksinde azalma
  - Deltoid kas gücünde azalma
  - Elin 4 ve 5. parmaklarında uyuşma
  - El bileği ekstansiyon gücünde azalma
  - El parmaklarının fleksiyon gücünde azalma

- 69 Denis'in üç kolon teorisine göre aşağıdaki ifadelerden hangisi **yanlıştır**?
- Posterior longitudinal ligaman posterior kolonun bir parçasıdır.
  - Vertebra korpuslarının posterior 1/3'ü orta kolonun bir parçasıdır.
  - Vertebra korpuslarının anterior 2/3'ü anterior kolonun bir parçasıdır.
  - Vertebra pedikülleri posterior kolonun bir parçasıdır.
  - Ligamentum flavum posterior kolonun bir parçasıdır.
- 70 Tedavi edilmemiş skafolunat ayrışması olan bir hastada dejeneratif eklem değişiklikleri ilk olarak hangi eklemden gözlenir?
- Radiolunat eklem
  - Kapitolunat eklem
  - Radioskafoid eklem
  - Lunotrikuetral eklem
  - Trapeziometakarpal eklem
- 71 Wartenberg sendromunda hangi sinir tuzaklanmıştır?
- Ulnar sinir
  - Median sinir
  - Radial sinir yüzeyel duyu dalı
  - Medial antebrakial kutanöz sinir
  - Lateral antebrakial kutanöz sinir
- 72 Aşağıdakilerden hangisi triangüler fibrokartilaj kompleksi oluşturan yapılar arasında **yer almaz**?
- Lunotrikuetral bağ
  - Menisküs homoloğu
  - Santral artiküler disk
  - Volar distal radioulnar bağ
  - Ekstansör carpi ulnaris tendon kılıfı
- 73 El bileğinde 2. dorsal ekstansör kompartmanda hangi yapı bulunur?
- Ekstansör indicis proprius
  - Ekstansör carpi radialis longus
  - Ekstansör carpi ulnaris
  - Ekstansör pollicis longus
  - Ekstansör digiti minimi

- 74 Aşağıdakilerden hangisinde başparmak hipoplazisi **görülmez**?
- TAR sendromu
  - Fanconi anemisi
  - Mafucci sendromu
  - VACTERL sendromu
  - Holt-Oram sendromu
- 75 Başarısız karpal tünel cerrahisinin **en sık** sebebi aşağıdakilerden hangisidir?
- Transvers karpal ligamanın yetersiz gevşetilmesi
  - Yanlış karpal tünel sendromu tanısı konulmuş olması
  - İnternal nöroliz yapılmamış olması
  - Huber transferi yapılmamış olması
  - Motor dal serbestlemesinin yapılmamış olması
- 76 Aşağıdakilerden hangisi **onarılmayan rotator manşet yırtığı** tedavi seçenekleri arasında yer almaz?
- Total anatomik omuz protezi
  - Debridman biceps tenotomisi
  - Parsiyel Rotator manşet tamiri
  - Latissimus dorsi tendon transferi
  - Superior kapsül rekonstrüksiyonu
- 77 Patellofemoral instabilitesi olan 25 yaşında kadın hastanın Q açısı 20 derece ve TT-TG mesafesi 22 mm olarak ölçülüyor. Bu hasta için aşağıdaki tedavilerden hangisi uygulanmalıdır?
- Rotasyonel osteotomi
  - Ortez ve rehabilitasyon
  - Anterior medial tüberkül transferi
  - Medial plikasyon-lateral gevşetme
  - MPFL rekonstrüksiyonu ve trochleoplasti
- 78 Omuz ağrısı şikayeti ile gelen hentbol sporcusunun fırlatmanın geç kurma fazında ağrının arttığı ve hız kaybı ile yönlendirme eksikliği gözleniyor. Muayenede artmış dış rotasyonla beraber glenohumeral internal rotasyon defisiti tespit ediliyor. MR görüntülemeye subskapularis sağlam, supraspinatus posterior kısmında sinyal artışı var. Bu olguda **ön tanı** nedir?
- İnternal sıkışma
  - Subakromial sıkışma
  - Subkorakoid sıkışma
  - Ön omuz instabilitesi
  - Akromioklavikular osteoliz

- 79) Yirmi beş yaşında kadın sutopu oyuncusu omuz ağrısı ve güç kaybı şikayeti ile başvuruyor. Muayenede O'Brien testi pozitif, adduksiyonda dış rotasyon kas gücü zayıf, spinaskapula alt kısmında kas atrofisi tespit ediliyor. Bu hasta için aşağıdakilerden hangisi doğrudur?
- Biceps pulley lezyonu kas gücü zayıflığını açıklar
  - SLAP lezyonuna bağlı spinoglenoid kisti oluşmuştur
  - Spinoglenoid kisti supraspinatus kas atrofisinin nedenidir
  - İnternal sıkışmaya bağlı supraspinatus ön kısım parsiyel yırtığı beklenir.
  - Spinoglenoid kisti subskapular sinire basarak infraspinatus atrofisine neden olmuştur.
- 80) Kalça artroskopisinde, posterolateral portal açılırken hangi sinir yaralanabilir?
- Siyatik sinir
  - Femoral sinir
  - Pudental sinir
  - Süperior gluteal sinir
  - Lateral femoral kutanöz sinir
- 81) Diz arka kompartmanını değerlendirmek için diz artroskopisi sırasında yapılan Gillquist manevrasında skop hangi iki yapının arasından ilerletilir?
- Arka çapraz bağ ve interkondiler çentiğinin mediali
  - Arka çapraz bağ ve interkondiler çentiğinin laterali
  - Ön çapraz bağ ve interkondiler çentiğinin mediali
  - Ön çapraz bağ ve interkondiler çentiğinin laterali
  - Arka çapraz bağ ve ön çapraz bağ arası
- 82) Aşağıdaki "Pavlik bandajı tedavisindeki malpozisyon - komplikasyon" eşleştirmelerinden hangisi doğru olarak verilmiştir?
- Aşırı abduksiyon-obturator sinir palsisi / Aşırı ekstansiyon-femur başı osteonekrozu
  - Aşırı adduksiyon-femur başı osteonekrozu / Aşırı ekstansiyon-siyatik sinir palsisi
  - Aşırı abduksiyon-femur başı osteonekrozu / Aşırı fleksiyon-femoral sinir palsisi
  - Aşırı fleksiyon-kompartman sendromu / Aşırı ekstansiyon-dolaşım bozukluğu
  - Aşırı abduksiyon-femoral sinir palsisi / Aşırı fleksiyon-femur başı osteonekrozu

- 83 Ayak ağrısı yakınmasıyla getirilen 11 yaşında erkek hastanın muayenesinde; sinus tarsi üzerinde palpasyonla hassasiyet, aşil tendonunda kısalık, pes planus ve arka ayakta hafif valgus deformitesi tespit ediliyor. Direkt grafilerinde patoloji görülmeyen hastaya bu aşamadan sonra aşağıdakilerden hangisinin yapılması **en uygundur**?
- Hastaya Sever hastalığı için konservatif tedavi amacıyla topuk destekli tabanlık verilmelidir
  - Olası Köhler hastalığını ekarte etmek için bilgisayarlı tomografi ile değerlendirilmelidir
  - Olası Iselin hastalığı için manyetik rezonans görüntüleme ile değerlendirilmelidir
  - Olası tarsal koalisyon için manyetik rezonans görüntüleme ile değerlendirilmelidir
  - Hastanın esnek pes planusuna yönelik kalkaneal osteotomi ve gastroknemius gevşetme işlemleri uygulanmalıdır
- 84 Charcot – Marie – Tooth hastalığında ayakta ilk etkilenen kas / kas grubu aşağıdakilerden hangisidir?
- Aşil tendonu
  - Tibialis posterior kası
  - Peroneus longus kası
  - Tibialis anterior kası
  - Ayağın intrinsik kasları
- 85 Diplejik serebral palsy nedeni ile takip edilen 3 yaşındaki hastanın kalça muayenesinde maksimum kalça abduksiyonu 20 derece ve Thomas testi negatif olarak tespit edilirken direkt grafide kalça migrasyon indeksi %20 olarak hesaplanıyor. Hastanın tedavisi için **en uygun** seçenek aşağıdakilerden hangisidir?
- Pelvik osteotomi
  - Adduktör gevşetme
  - Adduktör gevşetme ve psoas gevşetme
  - Proksimal femur varus derotasyon osteotomisi
  - Proksimal femur varus derotasyon osteotomisi ve pelvik osteotomi
- 86 Aksama ve huzursuzluk nedeniyle acil polikliniğe getirilen 3 yaşında kız çocuğunda aşağıdaki bulgulardan hangisinin tespit edilmesi Kocher kriterleri ışığında acil cerrahi girişim gerektiren durumlardan biri **değildir**?
- Vücut ısısının 38,9° C olması
  - Alt ekstremitelere yük verememe
  - Eritrosit sedimentasyon hızının 65 mm/saat olması
  - Tam kan sayımında beyaz küre sayısının 13000/mL çıkması
  - Dizden alınan eklem sıvısı örneğinde beyaz küre sayısının 14000/mL olması



- 87 Aşağıdaki uzun kemik bölgelerinden hangisi ait oldukları kemikte **daha fazla** büyümeye katkı sağlar?
1. Proksimal humerus
  2. Proksimal femur
  3. Proksimal tibia
- a) Yalnız 1
  - b) Yalnız 2
  - c) 1, 2
  - d) 1, 3
  - e) 2, 3
- 88 Aşağıdaki ilaçlardan hangisi serebral palsi spastisite tedavisinde **kullanılmamaktadır**?
- a) Tizanidin
  - b) Baklofen
  - c) Diazepam
  - d) Karbamazepin
  - e) Botulinum toksini
- 89 Her iki alt ekstremitede varus deformitesi nedeniyle metabolik açıdan tetkikleri yapılan 3 yaşında erkek hastada serum kalsiyum ve fosfor seviyeleri düşük, ALP yüksek, 1,25-dihidroksivitamin D seviyesi oldukça yüksek çıkmıştır. Hastanın **en olası** tanısı aşağıdakilerden hangisidir?
- a) Osteomalazi
  - b) Hipofosfazya
  - c) Nutrisyonel rikets
  - d) Tip 1 Vitamin D bağımlı rikets
  - e) Tip 2 Vitamin D bağımlı rikets
- 90 Legg Calve Perthes hastalığında bilateral tutulum ile ilgili olarak aşağıdakilerden hangisi **yanlıştır**?
- a) Vakaların %10-15'inde bilateral tutulum gözlenir.
  - b) Femur başlarında tutulum farklı zamanlarda başlar.
  - c) İskelet displazilerini dışlamak amacıyla kemik taraması yapılmalıdır.
  - d) Tek taraflı tutulumla göre daha hafif tutulum ve daha iyi prognoz gözlenir.
  - e) Hipotirodizm ayırıcı tanılar arasında yer alır.

- 91 Uzun kemiklerin epifizlerini tutan, fizis hattını geçerek metafize uzanım da gösterebilen, radyolojik olarak çevresi sklerotik kemik ile örtülü, içinde noktasal kalsifikasyonlar gösteren litik bir kitle olarak gözükken, iyi huylu akciğer metastazlarının görülme olasılığı olan çocukluk çağı kemik tümörü aşağıdakilerden hangisidir?
- Enkondroma
  - Kondroblastoma
  - Kemiğin dev hücreli tümörü
  - Fibröz displazi
  - Osteoblastoma
- 92 Aşağıdakilerden hangisi pes ekinovarus deformitesinin komponentlerinden **değildir**?
- Varus
  - Ekinus
  - Adduktus
  - Eversiyon
  - Kalkaneus medial rotasyonu
- 93 Legg Calve Perthes tanısı olan hastaların hangisi cerrahi tedaviden **en çok yarar görür**?
- 11 yaşında lateral kolon grup A
  - 9 yaşında lateral kolon grup B
  - 7 yaşında lateral kolon grup B/C
  - 10 yaşında lateral kolon grup C
  - 5 yaşında lateral kolon grup C
- 94 İliyum, iskium ve pubik ramusun tam olarak, ayrı ayrı osteotomize edildiği cerrahi prosedürün ismi aşağıdakilerden hangisidir?
- Dega
  - Steel
  - Salter
  - Eppright
  - Pemberton
- 95 Omuz instabilitesinde kapsüloabral patolojilerden hangisi posterior labral taraf yaralanmasıdır?
- Bankart lezyonu
  - Kim lezyonu
  - ALPSA lezyonu
  - GLAD lezyonu
  - Perthes lezyonu

- 96 Radius başı kırığına eşlik eden interosseos ligament rüptürü ve distal radioulnar eklem instabilitesi olan lezyon hangisidir?  
a) Terrible triad  
b) Monteggia kırıklı çıkığı  
c) Essex-Lopresti yaralanması  
d) Trans-olekranon kırıklı çıkığı  
e) Varus posteriomedial instabilitesi
- 97 Dirsek çıkığında tipik olarak ilk hasar gören yapı hangisidir?  
a) Anterior kapsül  
b) Lateral ulnar kollateral ligaman  
c) Medial kollateral ligaman  
d) Anüler ligaman  
e) Posterolateral kapsül
- 98 Radius distal kırığı olan hastalarda kompleks bölgesel ağrı sendromu prevalansını **azaltan** ve tedavi kılavuzlarına giren vitamin hangisidir?  
a) Vitamin A  
b) Vitamin B1  
c) Vitamin B6  
d) Vitamin C  
e) Vitamin D
- 99 Hangi tip akromioklavikuler yaralanma için aksiller lateral görüntü gereklidir?  
a) Tip II  
b) Tip III  
c) Tip IV  
d) Tip V  
e) Tip VI
- 100 Distal biceps tendon rüptürlerinin cerrahi tedavisi sonrası **en sık** karşılaşılan komplikasyon hangisidir?  
a) Heterotopik ossifikasyon  
b) Posterior interosseöz sinir hasarı  
c) Anterior interosseöz sinir hasarı  
d) Lateral antebrachial kütanöz sinir hasarı  
e) Medial antebrachial kütanöz sinir hasarı

# TOTBİD TOTEK YETERLİK SINAVI YANITLARI

18 Eylül 2022

Kitapçık Türü A

1	E
2	A
3	A
4	C
5	E
6	A
7	C
8	D
9	D
10	A
11	C
12	D
13	A
14	B
15	B
16	E
17	D
18	B
19	A
20	B
21	D
22	C
23	E
24	D
25	C
26	B
27	C
28	B
29	C
30	D
31	C
32	D
33	E
34	E

35	B
36	C
37	B
38	E
39	E
40	A
41	A
42	D
43	C
44	İPTAL EDİLDİ
45	A
46	B
47	E
48	E
49	C
50	B
51	A
52	E
53	C
54	D
55	C
56	A
57	D
58	B
59	C
60	E
61	C
62	C
63	E
64	D
65	D
66	D
67	E
68	A

69	A
70	C
71	C
72	A
73	B
74	C
75	A
76	A
77	C
78	A
79	B
80	A
81	A
82	C
83	D
84	E
85	B
86	E
87	D
88	D
89	E
90	D
91	B
92	D
93	B
94	B
95	B
96	C
97	B
98	D
99	C
100	D